

大好評「松田教授のよくわかる獣医外科基礎講座」第17弾!

# イヌの全耳道切除術 及び鼓室胞切開術

炎症等の原因を除去し、イヌのQOLを改善する!

VM43-1 「イヌの全耳道切除術」 55分

大好評「松田教授のよくわかる獣医外科基礎講座」の第17弾は、「イヌの全耳道切除術及び鼓室胞切開術」です。

今回は、外耳炎の好発犬種であるコッカー・スパニエルの症例で、垂直耳道および水平耳道が閉塞しており、難治性で増殖性の外耳炎がみとめられました。また、慢性外耳炎であることから、中耳炎の併発が強く疑われるため、全耳道切除術及び、鼓室胞切開術を行うことになりました。

このDVDでは、松田教授が自ら執刀し、外耳道の切除、増殖した腫瘤の除去、鼓室胞の切開、ドレーンの挿入、そして術後の管理に至るまで、わかりやすく解説しております。

外耳炎は病態が多様であり、その手術は、時として非常に困難なものとなります。重要な神経や血管に損傷を与えずに切開を進めるためには、術式の理解、そして何より解剖学的な知識が必須です。全耳道切除術及び鼓室胞切開術の映像は希少のため、是非このDVDをご覧いただき、学んでいただければと思います。



実演・解説：松田 浩珍

(東京農工大学大学院農学研究院教授/元米国エール大学医学部招聘客員教授)



商品番号  
VM43-S

全2枚 20,000円+税  
(分売不可/送料別)

ここでは、外耳道を全て切除し、腫瘤等の炎症源を除去します。顔面神経や大耳介動脈などへ損傷を与えないように、慎重に切開を進めていきます。洗浄をした後、仮縫いをして鼓室胞切開術へと移ります。

## ■はじめに

### ■切開

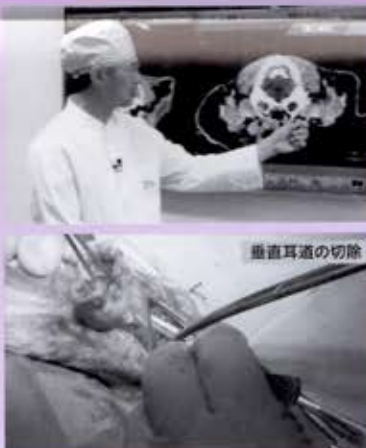
- 切開ラインの決定
- T字状皮膚切開
- 皮下組織の切開

### ■外耳道の切除

- 垂直耳道の切除
- 水平耳道の切除
- 上皮性増殖物の切除
- 鼓室胞の露出

### ■洗浄

### ■仮縫い



垂直耳道の切除

VM43-2 「イヌの鼓室胞切開術」 48分

腹側アプローチで鼓室胞底部を開孔し、鼓室胞内の残骸を除去した後に、外耳から中耳にかけてドレーンを挿入し、縫合します。そして、耳側の縫合を行います。最後に、術後の管理について解説をします。

## ■切開

- 切開ラインの決定
- 皮膚切開
- 皮下組織の切開

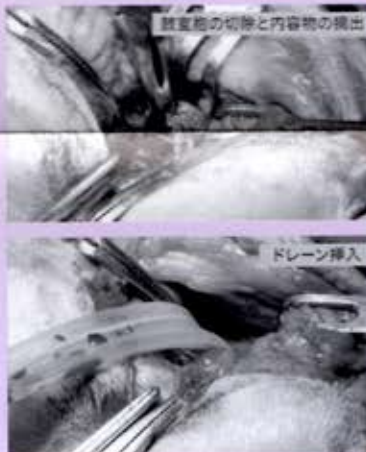
### ■鼓室胞切開

- 解剖学的位置の確認
- 鼓室胞の切除と内容物の摘出
- 洗浄
- ドレーン挿入

### ■縫合

- 腹側面の縫合
- 耳側の縫合

### ■まとめ



鼓室胞の切開と内容物の摘出

ドレーン挿入



術技の全工程と、注意点、そして術後ケアまでがわかる!